



MATHYS 
a company of enovis™

**40 YEARS
CLINICAL
EXPERIENCE**

bonepreservation

optimys – Tête en céramique – RM Pressfit vitamys


Des résultats cliniques fiables

RÉSULTATS CLINIQUES

40 ans d'histoire

Avec la famille de cotyles RM, Mathys dispose de 40 ans d'expérience clinique dans le domaine des cotyles monobloc isoélastiques non cimentés et d'une expertise dans le revêtement de particules de titane pour une application sans ciment.

EXPÉRIENCE





1983

Cotyle RM Classic

DESIGN

MATÉRIAU



2002

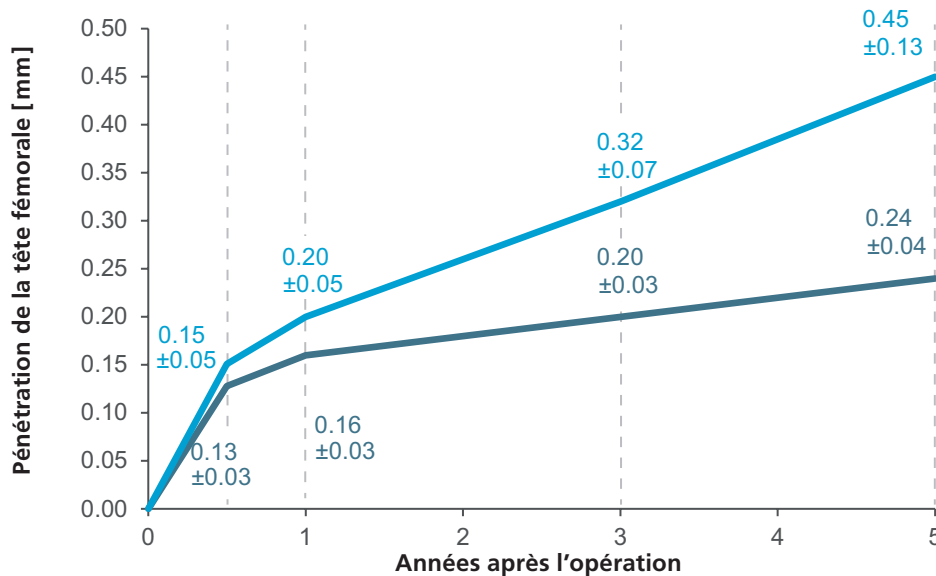
2009

Cotyle RM Pressfit

Réduction significative de l'usure

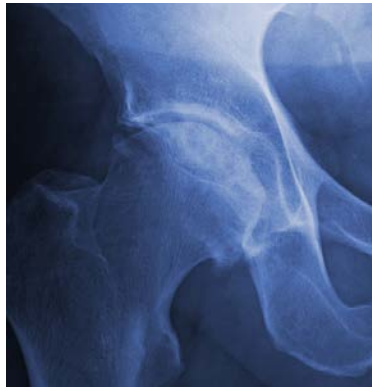D'après une étude utilisant l'analyse radio-stéréométrique (RSA), le cotyle RM Pressfit vitamys en polyéthylène hautement réticulé enrichi en vitamine E vitamys montre une pénétration de la tête nettement inférieure à celle d'un cotyle en polyéthylène classique (UHMWPE).¹ Ces résultats ont été confirmés par Massier et al.² Le taux d'usure est indépendant de l'inclinaison du cotyle, de sa taille¹ ou de la taille de la tête³. Le cotyle RM Pressfit vitamys présente un potentiel élevé en matière de prévention de l'ostéolyse et du descellement de l'implant.^{1,2} Le taux d'usure correspond à seulement un cinquième de la valeur critique établie comme menant à une ostéolyse ou un descellement de l'implant.²

Comportement de fluage et d'usure de l'UHMWPE (ligne bleu clair) et de vitamys (ligne bleue) dans le temps¹



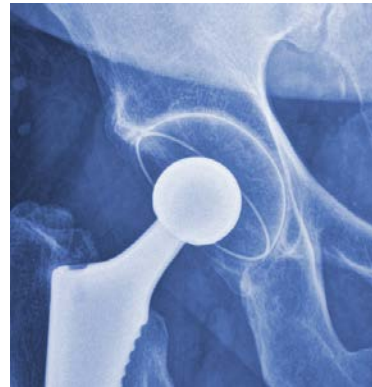
Préservation osseuse optimisée

Après une phase initiale d'adaptation, les changements osseux autour de la tige optimys restent stables pendant au moins cinq ans après l'opération.⁴ Les plus grands changements étaient dans les zones de Gruen 1, 2 et 7.⁵ Le cotyle RM Pressfit vitamys présente une excellente stabilité primaire due à son design de pressfit équatorial.⁶ Deux ans après l'implantation, la densité minérale de l'os acétabulaire initialement réduite revenait à des niveaux normaux, stimulée par la sollicitation pelvienne médiale.⁴⁻⁶



Préopératoire

Articulation de la hanche ostéoarthritique



Deux ans postopératoires

Ostéo-intégration avec trabécule médiale prononcée autour du cotyle

Courtesy of Peter S. Young



Excellente reconstruction

Testé – in vitro

Dans une étude de planification chirurgicale, il a été montré que la tige optimys peut être utilisée pour reconstruire des positions de hanche neutres ainsi que la coxa valga et la coxa vara concernant l'offset et la longueur de la jamb. ⁷

Confirmé – in vivo

Les résultats in vitro ont été confirmés par Kutzner et al. ⁸ pour diverses anatomies. L'offset fémoro-acétabulaire total a été augmenté de 2,1 mm, tandis que l'offset acétabulaire a été réduit de 3,7 mm, et l'offset fémoral a été augmenté de 5,8 mm. Grâce à son design et aux possibilités de positionnement individuel, la tige optimys permet une prévention efficace de la perte de l'offset total. ⁸

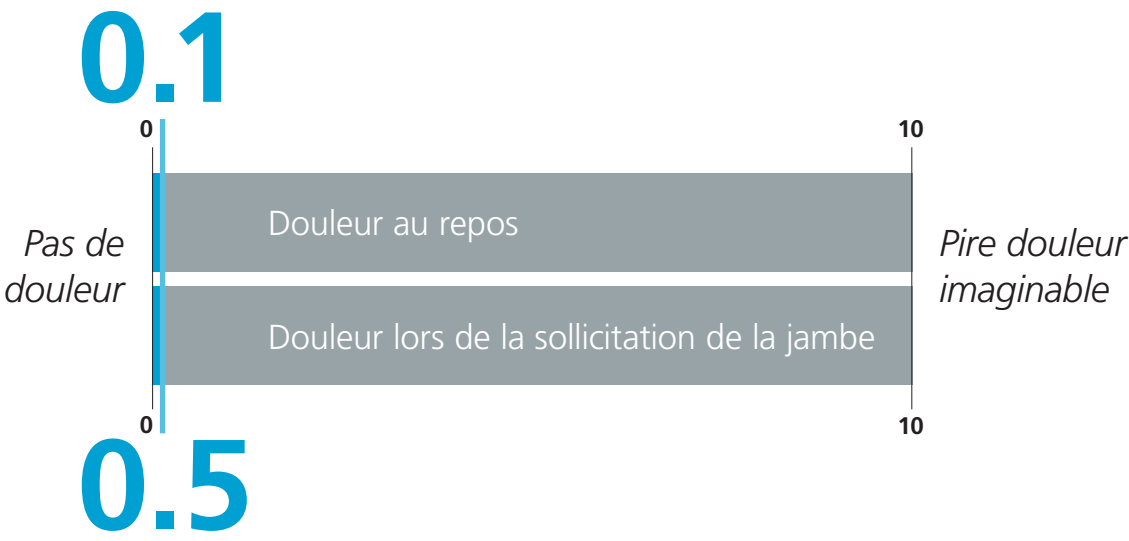
Une restauration de l'offset optimal peut améliorer le résultat fonctionnel. Ceci pourrait notamment profiter à une population de patients plus jeunes qui attend que l'implant corresponde à son mode de vie plus actif. ⁹

Du **point de vue des patients**,
l'implantation du système apporte
une **satisfaction élevée** et
entraîne une **réduction de la**
douleur cliniquement
significative.^{10, 11}

Échelle visuelle analogique (EVA) de **satisfaction**



Échelle visuelle analogique (EVA) de la **douleur**





Un sommeil amélioré de 50 % et plus de sport

Les patients peuvent s'attendre à une amélioration de 50 % de la qualité du sommeil et de la fonction physique après l'implantation de la tige optimys. ¹²

Après l'implantation de la tige optimys, 50 % des patients qui ne faisaient pas de sport avant l'opération ont commencé à pratiquer une activité après l'opération. ¹³ 91 % des patients qui étaient actifs avant l'opération ont repris le sport après l'implantation du système Mathys bonepreservation. ¹⁴

Une survie supérieure dans les registres

Registre allemand des arthroplasties (EPRD) ¹⁵

Dans le registre allemand des arthroplasties, le cotyle RM Pressfit vitamys et la tige optimys affichent des performances nettement meilleures à celles de toutes arthroplasties totales de hanche sans ciment (données de référence), avec un taux de révision de 2,2 % après 8 ans comparé à la référence à 4,3 %.

Taux de révision au moment respectif après l'implantation du cotyle RM Pressfit vitamys et de la tige optimys ; taux de révision en % et intervalle de confiance à 95 % entre parenthèses. Seuls les moments clés avec au moins 40 cas en observation ont été répertoriés.

| Système de hanche | 1 an | 2 ans | 5 ans | 8 ans |
|-------------------------------|-------------------------|-------------------------|-------------------------|-------------------------|
| Référence | 2,7 (2,6–2,8) | 3,1 (3,1–3,2) | 3,7 (3,6–3,8) | 4,3 (4,2–4,4) |
| RM Pressfit vitamys & optimys | 1,7 (1,5–1,9) | 1,9 (1,7–2,2) | 2,2 (1,9–2,5) | 2,2 (1,9–2,5) |

Nettement meilleur

Dans la zone de référence

Au-dessus de la référence

Registre suisse des implants (SIRIS)¹⁶

Le système bonepreservation de Mathys affiche une excellente performance dans le registre suisse des implants. Il se caractérise par des taux de révision à long terme inférieurs à la moyenne.

À dix ans, le taux de révision est nettement meilleur avec 2,9 % pour le cotyle RM Pressfit vitamys combiné avec la tige optimys, comparé à toutes arthroplasties totales de hanche (données de référence) qui présentent un taux de révision de 5,3 %.

Taux de révision au moment respectif après l'implantation du cotyle RM Pressfit vitamys et de la tige optimys ;
taux de révision en % et intervalle de confiance à 95 % entre parenthèses.

| Système de hanche | 1 an | 3 ans | 5 ans | 8 ans | 10 ans |
|-------------------------------|-------------------------|-------------------------|-------------------------|-------------------------|-------------------------|
| Référence | 2,3 (2,2–2,4) | 3,2 (3,1–3,3) | 3,8 (3,7–3,9) | 4,4 (4,3–4,5) | 5,3 (5,1–5,5) |
| RM Pressfit vitamys & optimys | 1,8 (1,6–2,0) | 2,2 (2,0–2,5) | 2,4 (2,2–2,7) | 2,6 (2,3–2,9) | 2,9 (2,3–3,6) |

 Nettement meilleur

 Dans la zone de référence

 Au-dessus de la référence

Les **excellents résultats à long terme** des registres allemand et suisse des arthroplasties sont étayés par d'**excellents résultats à moyen terme** dans les registres des prothèses articulaires australien (AOANJRR), néerlandais (LROI) et néo-zélandais (NZJR).¹⁷⁻¹⁹

Éprouvé – données du registre sur 20 ans

Dans leur récente étude, Foxall-Smith et ses collègues ont analysé les données du registre néo-zélandais (New Zealand Joint Registry) concernant les designs de cotyles RM.²⁰ Les données incluses allaient de 1998 à 2018. Tous les designs d'implant étaient sûrs. L'utilisation de têtes de plus grande taille a donné lieu à moins de révisions dues à une luxation.

Taux de révision correspondant aux révisions pour 100 composants observés par année; taux de révision en % et intervalle de confiance à 95 % entre parenthèses. La source de la valeur de référence est le rapport annuel du New Zealand Joint Registry 2019.²¹

| Type d'implant | Numéro | Composants-année | Taux de révision rate |
|---------------------|----------------|------------------|-------------------------|
| Référence | 135 461 | 972 138 | 0,72 (0,70–0,73) |
| RM Classic | 1 321 | 12 959 | 0,62 (0,49–0,76) |
| RM Pressfit | 6 006 | 37 028 | 0,57 (0,49–0,65) |
| RM Pressfit vitamys | 4 574 | 14 032 | 0,58 (0,46–0,72) |


 Nettement meilleur

 Dans la zone de référence

 Au-dessus de la référence

Une survie excellente de moyen à long terme


La famille de cotyles RM se distingue par d'excellents taux de survie à long terme.



RM Classic

94 % à 20 ans


(descellement aseptique
du cotyle)²²



RM Pressfit vitamys

98,9 % à 9 ans¹¹

100 % à 5 ans¹



optimys

98,4 % à 6 ans¹⁰

Des preuves cliniques très solides

Orthopaedic Data Evaluation Panel (ODEP)²³

L'Orthopaedic Data Evaluation Panel (ODEP) répertorie la tige optimys avec 7 ans de preuves cliniques très solides, le cotyle RM Pressfit vitamys avec 10 ans de preuves cliniques très solides et le cotyle RM Pressfit avec 13 ans de preuves cliniques très solides. La réussite clinique du cotyle RM Classic bevelled est évaluée sur la base de 13 années de preuves cliniques solides.



RM Classic
bevelled



RM Pressfit



RM Pressfit
vitamys



optimys

Glossaire

Intervalle de confiance

L'intervalle de confiance est une plage de valeurs décrivant l'incertitude relative à un paramètre calculé. Le plus souvent, un intervalle de confiance à 95 % est utilisé. Cela signifie que l'intervalle obtenu encadre la valeur recherchée attendue avec une probabilité de 95 %. Le minimum et le maximum de l'intervalle de confiance sont appelés limite inférieure et limite supérieure de l'intervalle de confiance.

Estimation de la probabilité de survie et de la probabilité de révision

La probabilité de survie et la probabilité de révision des implants dans les registres et les publications scientifiques sont souvent calculées à l'aide de l'estimation de Kaplan-Meier. Dans l'estimation de Kaplan-Meier, le temps écoulé jusqu'à la première révision de l'implant correspond à la probabilité de survie. La probabilité cumulée de révision à un moment donné, par exemple après 5 ans, est le complément (en termes de probabilité) du calcul de Kaplan-Meier pour la survie à ce moment donné. Si un patient est décédé ou si l'implant est encore dans le patient au moment de la clôture de la base de données (export des données), les données en question sont alors censurées.

ODEP

ODEP est l'acronyme d'« Orthopaedic Data Evaluation Panel », qui est un panel d'évaluation de données orthopédiques. Il s'agit d'un groupe d'experts indépendants, formé principalement de chirurgiens orthopédiques britanniques et en partie d'experts non cliniques ayant une expérience significative dans l'industrie orthopédique.

Le panel a été créé par la National Health Purchasing and Supply Agency (PASA, remplacée plus tard par la SCCL – the Supply Chain Coordination Limited).

Le nombre indique le nombre d'années de preuves cliniques. La lettre représente la solidité des preuves cliniques fournies par le fabricant.

Vous trouverez de plus amples informations sous : <http://www.odep.org.uk/ODEPexplained.aspx>

Références

- 1 Rochcongar G, Remazeilles M, Bourroux E, Dunet J, Chapus V, Feron M, et al. Reduced wear in vitamin E-infused highly cross-linked polyethylene cups: 5-year results of a randomized controlled trial. *Acta Orthop*. 2021;92:151-5.
- 2 Massier JRA, Van Erp JHJ, Snijders TE, Gast ADE. A vitamin E blended highly cross-linked polyethylene acetabular cup results in less wear: 6-year results of a randomized controlled trial in 199 patients. *Acta Orthop*. 2020;91(6):705-10.
- 3 Comtesse S, de Gast A, Rehbein P, French G, Helmy N, Becker R, et al. Wear and migration are not influenced by head size in a vitamin E-infused highly cross-linked polyethylene acetabular cup. *Orthop Traumatol Surg Res*. 2020;107(1):102644.
- 4 Anderl C, Steinmair M, Hochreiter J. Bone preservation in total hip arthroplasty. *J Arthroplasty*. 2022;37(6):1118-23.
- 5 Brodt S, Jacob B, Nowack D, Zippelius T, Strube P, Matziolis G. An Isoelastic Monoblock Cup Retains More Acetabular and Femoral Bone Than a Modular Press-Fit Cup: A Prospective Randomized Controlled Trial. *J Bone Joint Surg Am*. 2021;103(11):992-9.
- 6 Young PS, Macarico DT, Silverwood RK, Farhan-Alanie OM, Mohammed A, Periasamy K, et al. Anatomical pelvic loading of a monoblock polyethylene acetabular component. *Bone Joint J*. 2021;103-b(5):872-80.
- 7 Babisch J. Möglichkeiten der patientenindividuellen Hüftgelenkrekonstruktion und Knochenresektion bei Kurzschaftprothesen. Book. 2013:193-227.
- 8 Kutzner KP, Kovacevic MP, Roeder C, Rehbein P, Pfeil J. Reconstruction of femoro-acetabular offsets using a short-stem. *Int Orthop*. 2015;39(7):1269-75.
- 9 de Waard S, Verboom T, Bech NH, Sierevelt IN, Kerkhoffs GM, Haverkamp D. Femoroacetabular offset restoration in total hip arthroplasty; Digital templating a short stem vs a conventional stem. *World J Orthop*. 2022;13(2):139-49.
- 10 Kutzner KP, Maurer SM, Meinecke I, Heers G, Bosson D. Survivorship, complications and patient-reported outcomes in calcar-guided short-stem THA: prospective mid-term multicenter data of the first 879 hips. *Arch Orthop Trauma Surg*. 2023;143:1049-59.
- 11 Mahmood FF, Beck M, de Gast A, Rehbein P, French GJ, Becker R, et al. Survivorship and Patient-Reported Outcomes of an Uncemented Vitamin E-Infused Monoblock Acetabular Cup: A Multicenter Prospective Cohort Study. *J Arthroplasty*. 2020.
- 12 Hochreiter J, Kindermann H, Georg M, Ortmaier R, Mitterer M. Sleep improvement after hip arthroplasty: a study on short-stem prosthesis. *International Orthopaedics*. 2019.
- 13 Donner S, Rehbein P, Schneider M, Pfeil J, Drees P, Kutzner KP. Return to Sports and Recreational Activity After Single-Stage Bilateral Short-Stem Total Hip Arthroplasty: 5-Year Results of a Prospective Observational Study. *Orthopaedic Journal of Sports Medicine*. 2019;7(9):2325967119872746.
- 14 Ortmaier R, Pichler H, Hitzl W, Emmanuel K, Mattiassich G, Plachel F, et al. Return to Sport After Short-Stem Total Hip Arthroplasty. *Clin J Sport Med*. 2017.
- 15 EPRD. Endoprothesenregister Deutschland - Jahresbericht 2023.
- 16 Swiss National Joint Registry (SIRIS). SIRIS Report 2012 – 2022. Annual Report 2023.
- 17 Smith PN, Gill DR, McAuliffe MJ, McDougall C, Stoney JD, Vertullo CJ, Wall CJ, Corfield S, Page R, Cuthbert AR, Du P, Harries D, Holder C, Lorimer MF, Cashman K, Lewis PL. Hip, Knee and Shoulder Arthroplasty: 2023 Annual Report, Australian Orthopaedic Association National Joint Replacement Registry, AOA: Adelaide, South Australia. 2023. <https://doi.org/10.25310/YWQZ9375>.
- 18 LROI. Dutch Arthroplasty Register – Annual Report 2023.
- 19 NZJR. New Zealand Joint Registry – Annual Report 2023.
- 20 Foxall-Smith M, Wyatt MC, Frampton C, Kieser D, Hooper G. The 45-year evolution of the Mathys RM monoblock cups: have the paradigm shifts been worthwhile? *Hip Int*. 2023;33(2):193-202.
- 21 NZJR. New Zealand Joint Registry - Annual Report 2019.
- 22 Ihle M, Mai S, Pfluger D, Siebert W. The results of the titanium-coated RM acetabular component at 20 years: a long-term follow-up of an uncemented primary total hip replacement. *J Bone Joint Surg Br*. 2008;90(10):1284-90. <https://www.odep.org.uk/odep-products>, last access 04.01.2024
- 23

